Infektionen des Nervensystems durch Herpesviren

Humane Herpesviren sind neurotrope Erreger und erzeugen durch ihre besondere Affinität zum Nervensystem häufig neurologische Erkrankungen. Wichtigste Krankheitsbilder sind die Herpes-simplex-Enzephalitis und die neurologischen Komplikationen, die das Varizella-zoster-Virus auslösen kann.

CHRISTIAN JACOBI, BRIGITTE WILDEMANN

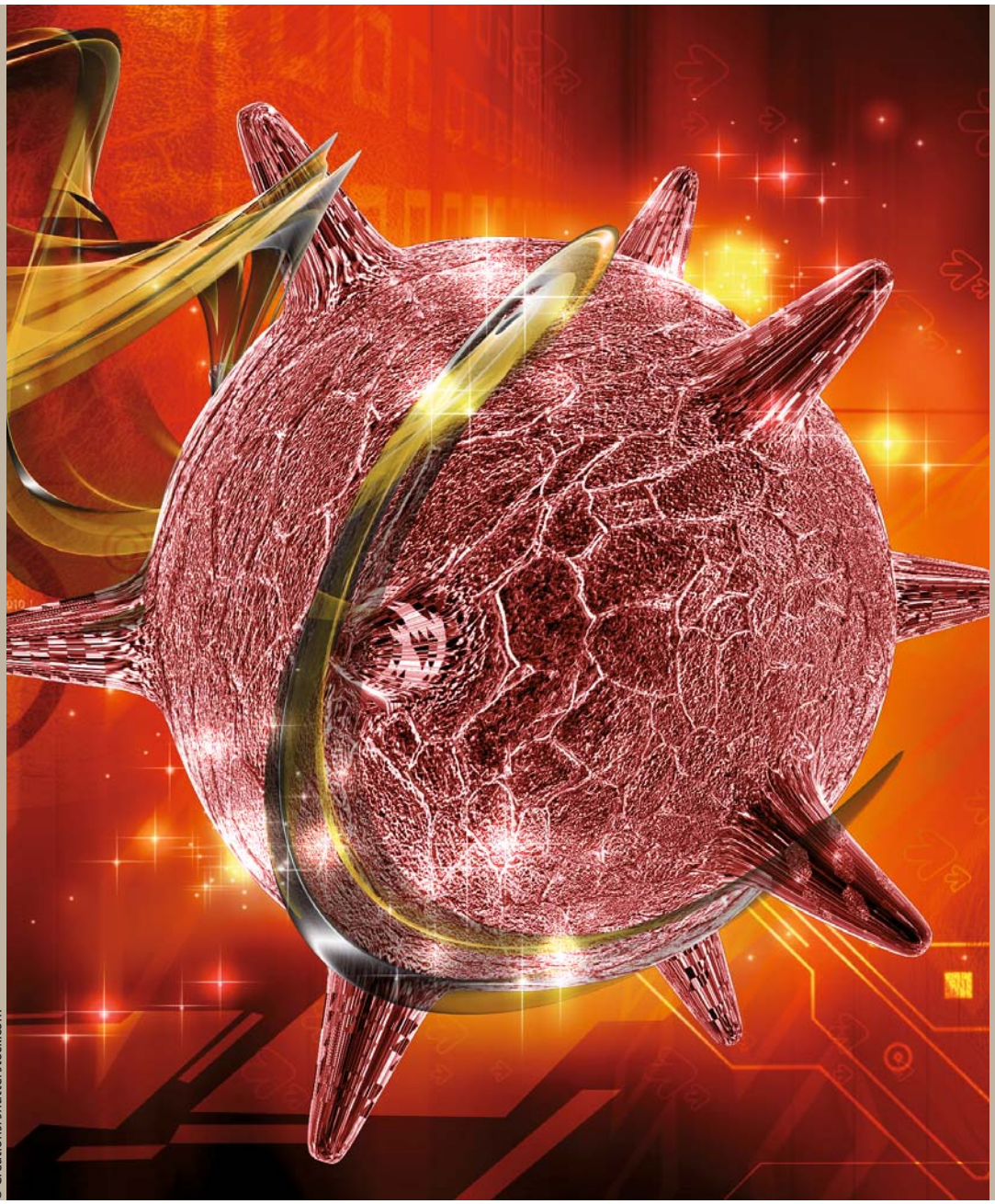

© Creations/shutterstock.com

Die Durchseuchung der Bevölkerung ist bereits in der Adoleszenz für alle Herpesviren hoch.

Bei den humanen Herpesviren (HHV) handelt es sich um die DNA-Viren Herpes-simplex-Virus1 (HSV1) [HHV-1], Herpes-simplex-Virus2 (HSV2) [HHV-2], Varizella-zoster-Virus (VZV) [HHV-3], Epstein-Barr-Virus (EBV) [HHV-4], Zytomegalievirus (CMV) [HHV-5] und das HHV-6 (Drei-Tage-Fieber). HSV1, HSV2 und VZV erreichen anders als die Mehrzahl anderer viraler Pathogene das Nervensystem primär neural. Nach Primärinfektion der Haut und Schleimhäute gewinnen die Viren Zugang zu Nervenendigungen und die Replikation in der Peripherie erzeugt das typische vesikuläre Exanthem. Nach transaxonalem Transport gelangen die Viren in neuronale Zellkörper. Dort replizieren sie oder persistieren lebenslang und erzeugen somit eine latente Infektion. Zu einem späteren Zeitpunkt kann eine Reaktivierung erfolgen. In der Phase der Latenz ist das virale Genom in das Wirtsgenom integriert, ohne dass Virusproteine und infektiöse Viruspartikel gebildet werden. Im Falle einer Reaktivierung kann es erneut zum axonalen Transport in die Peripherie mit mukokutanen Symptomen kommen.

HSV – Herpes-simplex-Virus Typ 1 und 2

Die klassische Krankheitsmanifestation von HSV1 ist der Herpes labialis; die durch HSV2 verursachte Prototyperkrankung ist der Herpes genitalis. Beide Infektionen sind infolge des typischen Infektionsmodus sehr häufig rekurrierend. Gewinnen die Herpesviren Zugang zum Nervensystem kann HSV1 als kardinale und höchst bedrohliche Erkrankung eine nekrotisierende Enzephalitis erzeugen; HSV2 bei Neugeborenen eine prognostisch ungünstige Enzephalitis. Dagegen ist HSV2 bei Erwachsenen weniger aggressiv und als Auslöser aseptischer Meningitissyndrome bekannt. Die Bedeutung von HSV1 bei der idiopathischen Fazialisparese wird kontrovers diskutiert.

HSVE – Herpes simplex Virus-Enzephalitis

Die Herpes-simplex-Enzephalitis (HSVE) ist die häufigste Ursache für eine sporadische Enzephalitis in Westeuropa (bei Kindern im Alter über sechs Monate und Erwachsenen). Die Inzidenz der HSVE wird mit zirka fünf Fällen pro eine Million Einwohner angegeben. Vorwiegend tritt die HSVE bei immunkompetenten Personen auf, seltener auch bei Immuninkompetenten. HSV1 ist in etwa 95 Prozent der Fälle das auslösende Pathogen und führt als ausgesprochen neurovirulentes Virus zu einer hämorraghischen nekrotisierenden Enzephalitis, die sich typischerweise in den basalen Anteilen des Temporal- und des Frontallappens manifestiert. Die Erkrankung hat eine enorm hohe Mortalität und Morbidität und verläuft unbehandelt durch Hirndruckentwicklung bei 80 Prozent der Erkrankten letal. Wird die Erkrankung frühzeitig diagnostiziert und eine antivirale Therapie rechtzeitig begonnen, kann die Letalität auf zirka 20 Prozent gesenkt werden. Selbst bei frühzeitiger Therapie sind jedoch residuale Symptome häufig, in erster Linie psychopathologische Auffälligkeiten und Gedächtnisstörungen.

Pathogenese

Die typische Ausbreitung für HSV1 ist der transaxonale Transport entlang des Bulbus und des Tractus olfactorius (oder entlang des N. trigeminus) in das limbische System. Es ist unklar, ob die HSVE über eine primäre Infektion mit HSV1 ausgelöst wird oder durch eine Reaktivierung des Virus (z. B. innerhalb des Ganglion Gasseri). Für eine Primärinfektion spricht, dass sich bei Patienten, bei denen vor Ausbruch der HSVE auch ein Herpes labialis bekannt war, die Virusisolate aus dem ZNS von den Virusisolaten aus den orolabialen Vesikeln unterscheiden.

Klinik

Einer HSVE gehen meist grippeähnliche Prodromalerscheinungen voraus, gefolgt von den unspezifischen Symptomen einer Meningoenzephalitis (Kopfschmerzen, Fieber, Nackensteife, Anfälle, Vigilanzstörung). An eine HSVE muss unbedingt gedacht werden, wenn zusätzlich zu diesen Beschwerden fokale Symptome vorhanden sind, die auf einen temporal lokalisierten Entzündungsprozess hindeuten: Dieses sind insbesondere Aphasie, Hemiparese, Gesichtsfeldstörungen und psychotische Symptome.

Diagnostik

Die Sicherung der Diagnose erfolgt durch die typischen neuroradiologischen Veränderungen in Kombination mit dem Liquorbefund. Die typischen Signalabnormitäten der HSVE temporo- und frontobasal sind in der cranialen Kernspintomografie (MRT) früh, das heißt mit oder kurz nach Beginn der neurologischen Defizite nachweisbar. Das craniale Computertomogramm (CCT) ist zu diesem Zeitpunkt meistens noch normal. Bleibt die Erkrankung unbehandelt oder bei sehr schweren Verläufen entwickeln sich schnell ausgedehnte Nekrosen und eine vital bedrohliche Hirnschwellung, die in der Bildgebung deutlich zu erkennen sind. Liquordiagnostisch zeigt sich eine lymphozytäre Pleozytose und eine Blut-Liquorschrankenfunktionsstörung (Erhöhung des Gesamtprotein und erhöhter Albuminquotient). Goldstandard der Erregerdiagnostik ist bei Verdacht auf eine HSVE der Nachweis von Genombestandteilen mittels Polymerase-Chain Reaction (PCR). Der qualitative Nachweis von HSV1-DNA gelingt mit einer Sensitivität von 95 Prozent und einer Spezifität von annähernd 100 Prozent. Die PCR wird sehr früh (Tag 1 oder 2), nach Einsetzen der klinischen Symptome positiv und Virusgenome lassen sich noch bis zu vier Tage nach Beginn einer antiviralen Therapie nachweisen. Allerdings ist zu berücksichtigen, dass die PCR negativ ausfallen kann. Dies kann zum Beispiel bei nicht mehr ganz frischer Infektion und bereits vorhandener HSV-spezifischer Antikörperproduktion der Fall sein. Der Antikörperindex (AI), der eine HSV1-spezifische intrathekale Antikörpersynthese nachweist, hat eine der PCR vergleichbare Sensitivität und Spezifität, wird aber infolge des perakuten Krankheitsverlaufes nicht vor der zweiten Krankheitswoche nachweisbar und ist daher der PCR klar unterlegen.

Therapie

Schon bei klinischem Verdacht auf eine HSVE ist eine unverzügliche Therapie mit Aciclovir erforderlich, auch wenn der MRT-Befund noch nicht vorhanden ist und die Ergebnisse der Liquoranalytik noch ausstehen. Aciclovir wird in einer Dosis von 10 mg/kg KG dreimal täglich über 14 bis 21 Tage verabreicht. Noch unklar ist der Stellenwert einer adjuvanten Be-

handlung mit Kortikosteroiden. Letztere erscheint, ähnlich wie bei bakterieller Meningitis, plausibel, da es tierexperimentell mehrere Hinweise gibt, dass die viral ausgelöste Entzündungsreaktion Sekundärschäden erzeugt und den Krankheitsverlauf nachteilig beeinflusst. Derzeit gibt es in Deutschland, Österreich und der Schweiz eine Multizenterstudie (GACHE-Studie), die den Effekt von 40 mg Dexamethason versus Placebo über vier Tage (erste Dosis nach Bestätigung der Diagnose durch PCR) als additive Therapie zu Aciclovir bei Patienten mit gesicherter HSVE überprüft.

Fazialisparese

Eine pathophysiologische Bedeutung von HSV1 wird seit Jahren auch für die idiopathische Fazialisparese diskutiert. Als mutmaßlich auslösender Faktor wird eine virale Reaktivierung im Ganglion geniculi des VII. Hirnnerven angenommen, das innerhalb des Fazialiskanals (Meatus acusticus internus) lokalisiert ist. Zeichen einer latenten Infektion mit HSV1 innerhalb dieses Ganglions finden sich in unselektierten Autopsien in 70 bis 90 Prozent der Fälle. In einer 1996 publizierten Arbeit ließen sich bei Patienten, bei denen infolge einer Fazialisparese eine operative Kompression des Nerven vorgenommen wurde, als Hinweis auf eine virale Reaktivierung in 11 von 14 Fällen HSV1-Genome in der endoneuralen Flüssigkeit (10/13) und/oder im Musculus auricularis posterior (8/14) nachweisen. In weiteren Studien wurde HSV1 im Speichel und/oder in Zungenabstrichen genomisch oder kulturell in etwa 40 Prozent bei peripherer Fazialisparese gefunden. Die Detektion viraler Genome gelang dagegen nicht bei gesunden Personen und auch nicht bei Patienten mit einer Fazialisparese infolge eines Zoster oticus, der durch eine Reaktivierung von VZV innerhalb des Ganglion geniculi hervorgerufen wird. Angesichts dieser Befunde wurde in mehreren Studien der Nutzen antiviraler Substanzen mit oder ohne begleitende Basistherapie mit Kortikosteroiden getestet. Bisher erbrachte die zusätzliche antivirale Therapie jedoch in keiner Studie einen zusätzlichen Benefit. In einer Placebo-kontrollierten und doppelblinden Studie (n = 496) konnte ein Nutzen für Aciclovir nicht gezeigt werden. Andererseits wurde für Valaciclovir, das gegenüber Aciclovir eine bessere Bioverfügbarkeit aufweist, in Kombination mit Prednison gegenüber einer alleinigen Therapie mit Prednison ein Vorteil beschrieben (komplette Fazialiserholung in 96,5 Prozent der Fälle versus 89,7 Prozent unter Monotherapie mit Prednison). Die Kontroverse bleibt jedoch weiterhin bestehen, da sich dieses Ergebnis in einer kürzlich publizierten kontrollierten Multizenterstudie (n = > 800) wiederum nicht bestätigen ließ. Aufgrund der aktuellen Studienlage kann eine zusätzliche Therapie mit Virostatika bei idiopathischer Fazialisparese nicht generell empfohlen werden.

HSV2 – Herpes-simplex-Virus Typ 2

Neurologische Manifestationen einer HSV2-Infektion führen zu Meningitiden, Enzephalitiden und Myelitiden. Hier ist insbesondere auf die neonatale HSV2-Enzephalitis, die aseptische Meninigitis, die Mollaret-Meningitis und die aufsteigende Myelitis bei HIV-Infizierten einzugehen.

Pathogenese

Das HSV2 wird bei Erwachsenen sexuell übertragen und erzeugt in den sakralen sensorischen Ganglienzellen eine latente Infektion. Bei aktiver genitaler Infektion während der Schwangerschaft besteht die Gefahr der neonatalen Übertragung.

Neurologische Manifestationen, Diagnostik und Therapie bei Erkrankungen durch Herpesviren

Erreger	Neurologische Manifestationen	Diagnostik	Therapie
HSV1 [HHV-1]	Nekrotisierende Enzephalitis, Meningitis, Myelitis (Fazialisparese)	MRT, EEG, PCR (Liquor), HSV-Antikörperindex	Aciclovir i.v.
HSV2 [HHV-2]	Meningitis, Mollaret-Meningitis, Encephalitis, Myelitis	PCR (Liquor), Eosinophile in der Liquorzytologie	Aciclovir i.v.
VZV [HHV-3]	Herpes zoster (Ganglionitis), Meningitis, Myelitis, Enzephalitis, Zerebellitis, Guillain-Barré-Syndrom, Granulomatöse Vaskulitis, Kleingefäßvaskulitis	PCR (Liquor), VZV-Antikörperindex, MRT (MRA), EEG	Herpes Zoster ohne Komplikationen: Valaciclovir p.o. Alternative: Famciclovir, Brivudin Immunsupression/Neuromanifestationen: Aciclovir i.v, (Foscarnet)
	Postzosterische Neuralgie	Typische Klinik, Schmerzsyndrom nach VZV-Infektion	Gabapentin, Pregabalin, Amitriptylin, Nortriptylin
EBV [HHV-4]	Meningitis, Enzephalitis, Zerebellitis, Polyneuroradikulitis, Primär zerebrale Lymphome	PCR (Liquor), Serologie	Ganciclovir
CMV [HHV-5]	Meningoenzephalitis, Myelopolyradikulitis, Polyneuroradikulitis, Retinitis	PCR (Liquor), CMV-Antikörperindex	Ganciclovir Alternative: Foscarnet Retinitis: Cidofovir
HHV-6	Meningitis, Meningoenzephalitis	MRT, Antikörpertiteranstieg im Serum (4-fach), Liquorkultur	Foscarnet

Erkrankungsbilder

Bis zu 35 Prozent der Personen mit einem HSV2-induzierten Herpes genitalis entwickeln eine *aseptische Meninigitis*, die etwa zeitgleich mit dem Auftreten der genitalen Effloreszenzen entsteht und selbstlimitierend verläuft. Eine spezielle Manifestation ist die *Mollaret-Meningitis*. Sie kann ohne oder in Verbindung mit einem Herpes genitalis vorkommen und ist gekennzeichnet durch kurze, rezidivierende Meningitisepisoden mit symptomfreien Intervallen von Wochen bis Monaten bis Jahre (12 bis 24 Stunden nach Einsetzen der Symptome überwiegend Granulozyten und Mollaret-Zellen = große mononukleäre Zellen mit irregulärem und unscharfen Rand der Kern- und Zellmembran).

In seltenen Fällen ist HSV2 bei Erwachsenen der Auslöser der *HSVE*. HSV2-induzierte Erkrankungen machen insgesamt nur 2 bis 7 Prozent aller Fälle aus. Betroffen sind im Gegensatz zu HSVE durch HSV1 in erster Linie immunsupprimierte Patienten. HSV2 befällt deutlich seltener als HSV1 die temporo- und frontobasalen Regionen des Gehirns, sondern bevorzugt den Hirnstamm und die Stammganglien. Das MRT kann auch normal sein oder unspezifische Läsionen zeigen. Die *neonatale HSV2-Enzephalitis* hat eine ausgesprochen ungünstige Prognose und wird in 80 Prozent der Fälle durch HSV2 erzeugt. Insbesondere bei Patienten mit AIDS kann eine *aufsteigende Myelitis* vorkommen, die bevorzugt das Thorakalmark und die lumbosakralen Wurzeln betrifft.

Diagnostik

Diagnostisch wegweisend ist neben der lymphozytären Pleozytose mit bis zu 1.000 Zellen/µl der Nachweis von HSV2-Genomen im Liquor mittels PCR. Zusätzlich charakteristisch für die durch HSV2 verursachten Meningitisformen sind Eosinophile in der Liquorzytologie.

Therapie

Eine Therapieindikation bei HSV2-Neuromanifestationen besteht, wenn eine HSV2-Meningitis in Kombination mit einer genitalen Infektion auftritt. Empfohlen wird Aciclovir in einer Dosierung von dreimal 5 mg/kg KG i. v. über fünf Tage. Auch bei Mollaret-Meningitis ist eine antivirale Therapie ratsam, aber nur bei hoher Attackenfrequenz und schweren Attacken. Mögliche Alternativen sind Aciclovir zwei- bis dreimal 200–400 mg oder Valtrex einmal 500–1.000 mg oder Famvir zweimal 125–250 mg jeweils oral für ein Jahr. Enzephalitis und Myelitis müssen hochdosiert mit Aciclovir analog zur HSVE behandelt werden.

VZV – Varizella-zoster-Virus

Das VZV verursacht Windpocken und Gürtelrose (Herpes zoster). Nach der Erstinfektion kommt es zu einer Persistenz des Virus in den Ganglien der Hirn- und Spinalnerven. Eine Impfung gegen VZV wird seit 2004 im Kleinkindalter empfohlen. Auch im Erwachsenenalter ist die Impfung bei seronegativen Frauen mit Kinderwunsch und bei seronegativen Personen vor einer geplanten Organtransplantation oder immunsuppressiven Therapie indiziert. Das Risiko einen Herpes zoster im Laufe des Lebens auszubilden liegt bei 10 bis 20 Prozent jenseits des 60. Lebensjahres. Immunsupprimierte Patienten haben ein sechs- bis achtfach höheres Risiko an einer Gürtelrose zu erkranken. Seit 2006 ist mit Zostavax eine Vakzine für die Impfung von Personen ab 60 Jahren verfügbar. Zostavax verbessert die mit dem Alter nachlassende VZV-spezifische Immunität und verminderte in einer großen, doppelblinden, Placebo-kontrollierten Studie in einem Beobachtungszeitraum von drei Jahren im Vergleich zu Placebo die Häufigkeit eines Herpes zoster um 51 Prozent und die Inzidenz einer postherpetischen Neuralgie um 67 Prozent.

Klinik

Neurologische Komplikationen können bei Erstinfektion und Reaktivierung auftreten. So können eine Varizellenenzephalitis und eine Zosterenzephalitis unterschieden werden. Meist treten die neurologischen Komplikationen in Verbindung mit einer Zosterganglionitis auf, selten aber auch ohne ein erkennbares typisches Exanthem. Typische neurologische Manifestation bei VZV-Infektion ist eine milde aseptische Meningitis. Die Häufigkeit einer VZV-Enzephalitis, die meist ein bis zwei Wochen nach dem Exanthem auftritt, wird mit ein bis zwei Fällen auf 10.000 VZV-Infizierte angegeben. Im Zusammenhang mit einem Zoster ophthalmicus kann es vorwiegend bei älteren, aber immunkompetenten Personen durch Übergreifen der Entzündung auf die A. carotis interna zu einer granulomatösen Vaskulitis großer Gefäße kommen, die innerhalb von Wochen bis Monaten nach der akuten Infektion einen ipsilateralen Hirninfarkt auslösen kann. Gravierende Komplikationen, von denen in erster Linie immungeschwächte Patienten betroffen werden, sind Meningoenzephalitis, Zerebellitis und Myelitis. Hier sind insbesondere Patienten nach Organtransplantation, Malignompatienten und AIDS-Patienten im Stadium IV zu nennen. Außerdem kann es bei Immunschwäche zu einer schwer zu diagnostizierenden Kleingefäßvaskulitis kommen. Hinweis auf diese Erkrankung ist ein Herpes zoster in der Vorgeschichte, Wochen bis Monate vor dem Einsetzen der Symptome. Infolge eines Herpes zoster kann es als Prototyp eines chronischen neuropathischen Schmerzsyndroms auch zu einer postzosterischen Neuralgie kommen. Das Risiko daran zu erkranken steigt mit zunehmendem Lebensalter.

Diagnostik

Neben den bildgebenden Verfahren (MRT, MRA), die entzündliche Veränderungen oder im Falle einer VZV-Vaskulitis entsprechende Gefäßbefunde und Infarkte aufzeigen, ist insbesondere die Liquordiagnostik für die Diagnosestellung relevant. Im EEG zeigen sich häufig pathologische Veränderungen (Slow-Wave-Aktivität). Liquordiagnostisch findet sich bei Infektion eine lymphozytäre Pleozytose. Die Sicherung der Diagnose erfolgt durch den Erregergenomnachweis im Liquor. Der Genomnachweis gelingt zuverlässig mittels PCR. Indirekt kann durch die Berechnung einer intrathekalen VZV-spezifischen Antikörpersynthese (Antikörperindex) eine Infektion nachgewiesen werden. Die Sensitivität und Spezifität der VZV-PCR liegen bei zirka 90 beziehungsweise 95 Prozent. Der ebenfalls beweisende Antikörperindex, kann anders als bei der HSVE wegen des eher subakuten Verlaufs bei zirka 50 bis 60

Prozent der Patienten bereits bei der ersten Lumbalpunktion positiv sein. Eine der PCR vergleichbare Sensitivität von 90 bis 100 Prozent bekommt der Antikörperindex aber erst ab der dritten Krankheitswoche.

Therapie

Ein Herpes zoster ohne weitere Komplikationen wird oral mit einem Virostatikum therapiert. Mittel der ersten Wahl ist Valaciclovir dreimal 1 g p.o. über sieben Tage, das sich verglichen mit Aciclovir als wirksamer erwies und eine Verkürzung der Schmerzperiode erzielt (wird rasch in Aciclovir umgewandelt, drei- bis fünffach erhöhte Bioverfügbarkeit). Alternative ist Famciclovir dreimal 500 mg p.o. über sieben Tage oder Brivudin 125 mg/Tag über sieben Tage (nicht bei Einnahme von Fluorouracil). Ein Herpes zoster bei abwehrgeschwächten Patienten sowie alle VZV-Neuromanifestationen werden wie die HSVE mit i.v. Aciclovir 10 mg/kg KG behandelt. Alternativen stellen Brivudin (Varizellenencephalitis) und Foscarnet (Zosterencephalitis) dar. Die Behandlung der postzosterischen Neuralgie kann unter anderem mit Gabapentin, Pregabalin oder Amitryptilin erfolgen.

Infektionen durch EBV, CMV und HHV-6

Das Epstein-Barr-Virus (EBV), das Zytomegalievirus (CMV) und HHV-6 sind klassische opportunistische Pathogene und können ähnlich wie VZV bei Vorliegen einer Immunschwäche lebensbedrohliche Infektionen des Nervensystems verursachen.

Die meisten Menschen werden im Kindesalter mit EBV infiziert, die Infektion in der Jugend und im frühen Erwachsenenalter verläuft in etwa der Hälfte der Fälle unter dem klinischen Bild einer Mononucleosis infectiosa (Pfeiffer-Drüsenfieber) mit Fieber, Pharyngitis, Lymphkontenschwellungen und Splenomegalie. Mehr als 98 Prozent der Bevölkerung sind spätestens im Alter von 40 Jahren mit EBV infiziert. Das Virus persistiert in den B-Zellen. Selten kommt es bei EBV-Infektionen zu neurologischen Komplikationen (u.a. Meningitis, Enzephalitis, Zerebellitis, Myelitis). Bei immuninkompetenten Personen kann es zu einer Reaktivierung von EBV und dadurch bedingter schwerer Meningoenzephalitis kommen. Neben den meningoenzephalitischen Symptomen Fieber, Kopfschmerzen, Meningismus und Vigilanzstörungen führt die Erkrankung häufig zu weiteren fokalen neurologischen Auffälligkeiten (Hemiparese, Chorea). Der liquordiagnostische Nachweis einer EBV-Enzephalitis erfolgt über die PCR. Therapeutisch wird vor allem Ganciclovir eingesetzt. Auch Neoplasien im Bereich des ZNS werden bei Immuninkompetenz durch EBV verursacht (z.B. primär zerebrale Lymphome).

Die Durchseuchung der Bevölkerung mit CMV liegt bei 50 bis 60 Prozent (einzelne Publikationen beschreiben eine Seroprävalenz bis zu 90 Prozent). Bei Vorliegen einer Immunschwäche kann eine Reaktivierung des Virus zu schweren neurologischen Komplikationen führen. So können unter anderem Meningoenzephalitis (rasch progrediente Demenz, akute Enzephalopathie) und Radikomyelopathien (insbesondere im lumbosakralen Bereich) auftreten. Liquordiagnostisch erfolgt die Diagnosestellung mittels PCR oder anhand der Berechnung einer CMV-spezifischen intrathekalen Antikörpersynthese (Antikörperindex). Die Behandlung erfolgt mit Ganciclovir. Als Alternative stehen Foscarnet und bei einer CMV-Retinitis Cidofovir zur Verfügung.

Die Infektion mit HHV-6 im Kindesalter erzeugt das Exanthema subitum. HHV-6 kann bei immungeschwächten Personen eine Meningitis und Meningoenzephalitis verursachen. In der Literatur sind nur wenige Fälle beschrieben. Im MRT zeigt sich ein isolierter Befall des mesialen Temporallappens. Der Nachweis im Liquor gelingt über eine PCR, wobei eine Differenzierung von latenter Infektion und aktiver Replikation nicht möglich ist. Für die Diagnosestellung sind daher ein vierfacher Titeranstieg (Antikörper gegen HHV-6) im Serum und eine Isolation des Virus in der Liquorkultur nötig. Die Behandlung kann mit Foscarnet erfolgen.

Fazit

Neurologische Manifestationen, Diagnostik und Therapie sind in der Tabelle auf Seite 44 zusammengefasst. Infektionen durch Herpesviren führen häufig zu Erkrankungen des Nervensystems. Wichtigste Krankheitsbilder sind die HSVE und die neurologischen Komplikationen, die das VZV im Zusammenhang mit einem Herpes zoster auslösen kann. Insbesondere HSV2 und VZV müssen bei immunsupprimierten Patienten als opportunistische Pathogene mit berücksichtigt werden. EBV, CMV und HHV-6 spielen ebenfalls als opportunistische Erreger eine wichtige Rolle. Eine rasche Diagnosestellung und schnellstmöglicher Therapiebeginn sind prognostisch relevant.

LITERATUR

beim Verfasser

Dr. med. Christian Jacobi
Neurologische Universitätsklinik Heidelberg
Im Neuenheimer Feld 400, 69120 Heidelberg und
Neurologische Klinik Krankenhaus Nordwest GmbH
Steinbacher Hohl 2–26, 60488 Frankfurt
E-Mail: jacobi.christian@khnw.de